# EIN FALL

VON

# HYPOPLASIE DER LINKEN LUNGE.

---

INAUGURAL-DISSERTATION

ZUR

ERLANGUNG DER DOKTORWÜRDE

IN DER

GESAMTEN MEDIZIN

VERFASST UND EINER

HOHEN MEDIZINISCHEN FAKULTÄT

DER

KGL. BAYER. LUDWIG-MAXIMILIANS-UNIVERSITÄT

ZU MÜNCHEN

VORGELEGT VON

**ERNST OTTO**

APPROB. ARZT AUS NÜRNBERG.

---

ANSBACH

DRUCK VON C. BRÜGEL & SOHN

1904.

# EIN FALL

VON

# HYPOPLASIE DER LINKEN LUNGE.

---

INAUGURAL-DISSERTATION

ZUR

ERLANGUNG DER DOKTORWÜRDE

IN DER

GESAMTEN MEDIZIN

VERFASST UND EINER

HOHEN MEDIZINISCHEN FAKULTÄT

DER

KGL. BAYER. LUDWIG-MAXIMILIANS-UNIVERSITÄT

ZU MÜNCHEN

VORGELEGT VON

**ERNST OTTO**

APPROB. ARZT AUS NÜRNBERG.

ACAD. LUGD. BAT. BIBL.

---

ANSBACH

DRUCK VON C. BRÜGEL & SOHN

**1904.**

Gedruckt mit Genehmigung
der medizinischen Fakultät der Universität München.

Referent:
Obermedizinalrat Professor Dr. Ritter O. von Bollinger.

Meinen lieben Eltern

in Dankbarkeit

gewidmet.

Digitized by the Internet Archive
in 2026

https://archive.org/details/IA41552301_0060

Das Kapitel der Missbildungen, das von je besonders das Interesse des pathologischen Anatomen in Anspruch genommen und demnach weitgehende Bearbeitung gefunden hat, wobei namentlich die ätiologischen Momente die Streitfrage bildeten, liefert Beispiele, die auch den Interessenkreis des Klinikers und hier vornehmlich des Kinderarztes berühren, und die geeignet sind, darauf hinzuweisen, wie wichtig es auch für den Praktiker in der Medizin ist, seine Erfahrungen auf diesem Gebiete zu erweitern. Die Stellung der Diagnose kann trotz scharfer Beobachtungsgabe und geschulter Kenntnisse in der normalen und pathologischen Anatomie, wenn die Lokalisation der in Frage kommenden Affektion innere Organe betrifft, durch vorhandene Anomalien, die infolge Ausbleibens irgendwelcher Funktionsstörung nicht in Erscheinung treten, auf Schwierigkeiten stossen, und meist erst die Autopsie gibt Aufschluss über die eigenartigen Befunde, die einen unklaren und zweifelhaften Symptomenkomplex bei Lebzeiten zur Schau getragen hatten.

In eben dieser Weise lagen die Verhältnisse bei einem Fall von Hypoplasie der Lunge, der im vorigen Jahre im hiesigen pathologischen Institute zur Sektion gelangte. Den Einzelheiten dieses Kasus mögen einige Bemerkungen Meckels*) über das Häufigkeits-Verhältnis der von Missbildungen betroffenen Organe des menschlichen Körpers vorausgeschickt werden. Genannter Autor ist der Ansicht, dass das Vorkommen von Missbildungen in den von Cerebrospinalnerven versorgten Organen, wie Muskeln, Kehlkopf, Lungen, weit seltener sei als bei den vom sympathischen System innervierten Verdauungs-, Harn- und Geschlechtsorganen, vorzüglich aber dem Gefässsystem. — Was die

*) Meckel, Handbuch der patholog. Anatomie. Leipzig.

Abweichung von den normalen Grössenverhältnissen anlangt, so wäre zu erwähnen, dass man, abgesehen von totalem Mangel eines Organes, eine in allen Teilen gleichmässige und eine partielle Vermehrung oder Verminderung des Organes unterscheidet; sekundär ist dann gewöhnlich, durch mechanische Wirkungen bedingt, noch eine Anomalie der Lage vorhanden. Im folgenden soll nun der pathologisch-anatomische Befund des mir zur Verfügung gestellten interessanten Präparates seine Besprechung finden.

Sektionsjournal des pathologischen Instituts in München, p. 267, 1903:

Das 7 Monate alte, weibliche Kind starb im v. Haunerschen Kinderspital an katarrhalischer Pneumonie der rechten Lunge; die Diagnose sprach sich ferner für eine bronchopneumonische Infiltration der linken Lunge aus; des weiteren war eine unvollständige Atresia ani, vestibularis festgestellt.

Bei Eröffnung des Thorax konstatiert man, dass das Herz sehr stark nach links gedrängt ist und den oberen Teil der linken Pleurahöhle vollständig ausfüllt. Eine linke Lunge ist anfänglich nicht zu erkennen; dagegen ist die rechte Lunge sehr stark gebläht und greift noch über den linken Sternalrand hinaus; sämtliche drei Lappen sind gegen die Norm wesentlich vergrössert. Bei der Herausnahme der Brustorgane in toto findet sich nun hinten unten in der linken Pleurahöhle ein halb wallnussgrosser, runder, nicht gelappter, solider Körper, von vorn nach hinten wenig abgeplattet, zu welchem von der Bifurkation der Trachea aus ein bleistiftdicker Strang zieht. Dieses Gebilde entspricht der völlig luftleeren, hochgradig rudimentären linken Lunge. Auf dem Schnitt derselben ist schon makroskopisch der Alveolär-Bau wie bei dem normalen Organe zu erkennen. Beachtenswert ist das Verhalten des Gefässsystems; bei Lungenanomalien ist zu diesen meist eine deutliche Beziehung von seiten der Gefässe des kleinen Kreislaufes aufzufinden, durch die gegebenen Falls ein Schluss auf die Ätiologie der Missbildung gezogen werden kann. – Das Herz ist in beiden Abschnitten vergrössert, besonders die Muskulatur des linken Herzens erweist sich ziemlich stark hypertrophisch. Vom linken

Ventrikel geht an normaler Stelle die Aorta ab, die ebenfalls an völlig normaler Stelle am Arcus die drei grossen Gefässe entsendet. Vom rechten Ventrikel entspringt die Arteria pulmonalis ebenfalls wie normal; zuerst geht sie vor der Aorta nach oben und links, tritt dann unter die Aorta mit ihrem rechten Ast, der ein bleistiftdickes, also ziemlich weites Gefäss darstellt. Ein zweiter, ballbleistiftdicker Strang geht an derselben Stelle nach hinten zur Aorta descendenz als weit offenstehender ductus arteriosus Botalli. Als linken Ast der Arteria pulmonalis entdeckt man bei der Präparation ein ganz dünnes, zartwandiges Gefäss, welches an der Hinterseite der Arteria pulmonalis, nahe der Abgangsstelle des ductus Botalli, sich von dem Hauptstamm trennt und schräg nach unten und hinten zu der rudimentären linken Lunge zieht und sich in dieselbe vor und neben dem Bronchus einsenkt. Auf der rechten Seite entspricht die gegenseitige Lagerung von Bronchus und Arterie vollständig den normalen Verhältnissen; der erste Hauptast liegt über der Arterie. Kehlkopf und Trachea sind vollständig normal; an der Bifurkation teilt sich die Trachea in zwei vollständig gleichdicke Zweige, deren linker sich ungefähr einen halben Zentimeter vor dem Eintritt in die linke rudimentäre Lunge plötzlich beträchtlich verengert. Das venöse System zeigt keine Störung in seiner Anlage, die Vena Cava sup. und inf. münden an der richtigen Stelle in den Vorhof. Das foramen ovale steht ziemlich weit offen. Während die rechten Venae pulmonales als ziemlich grosse Gefässe in den linken Vorhof münden, finden sich den linken Venae pulm. entsprechend zwei ganz dünne Ästchen, die sich an der linken Seite in den Vorhof ergiessen.

Zu bemerken wäre noch, dass das Gerüst des Thorax eine kaum merkliche Differenz in der Abflachung gegenüber der rechten, gesunden Seite zeigt.

So schwer es im Einzelfalle zu entscheiden ist, welche Ursachen den Missbildungen zu Grunde liegen, ist man versucht, für das eben gegebene Bild jene Anschauung beizuziehen, die sich für eine Hemmungsbildung durch mangelhafte Keimanlage ausspricht. Denn bei Einwirkung von

fötalen Krankheiten wie Pleuritis, Hydrothorax müssten die Residuen davon nachzuweisen sein, ferner könnten ursächliche Momente wie Kompression durch vergrössertes Herz, Geschwülste oder Druck infolge von Baucheingeweiden, die das Zwerchfell passiert oder vorgeschoben haben, nicht übersehen werden; ferner wäre zweifelsohne bei entzündlichen Prozessen zur intrauterinen Zeit die Symmetrie des Thorax gestört worden. J. F. Meckel sagt in seinem Handbuch der pathologischen Anatomie, „die meisten Missbildungen stellen Stufen in der Entwicklung des Embryo und seiner Organe dar, auf welchen die Bildung stehen blieb, oder von denen aus sie sich nicht dem Typus gemäss weiter entwickelten, d. h. die Missbildung ist ihrem Wesen nach Hemmungsbildung;" dem ist noch beizufügen, dass diese Hemmung nach Annahme mancher Autoren in der mangelhaften Keimanlage an sich oder in ungenügender Gefässausbildung des betreffenden Bezirkes begründet ist. Endlich kann die Ursache der Hypoplasie in der Wachstumsperiode erworben sein.

Eine klinische Beobachtung, die selten gemacht wurde, teilt Sieveking*) aus dem Krankenhause Hamburg-Eppendorf mit, die dadurch besonderes Interesse gewinnt, dass eine angeborene und eine erworbene Anomalie der Lungen nebeneinander bestehen. Der Verfasser nimmt in seiner Arbeit über „angeborene und in früher Kindheit erworbene Defektbildungen der Lungen" Stellung zu der Frage, inwieweit man bei mangelhafter Lungenentwicklung zu einer richtigen Diagnose gelangen könne, und verweist auf die praktisch wichtigen Auslassungen Reinholds in der Münch. med. Wochenschrift 1893 No. 45, wo an der Hand einiger von ihm selbst beobachteter Fälle die Möglichkeit der klinischen Diagnose erörtert wird. Auch jener Autor betont, dass Individuen mit solchem Leiden alt werden und möglicherweise körperliche Anstrengungen ertragen könnten. Als bedeutsame Momente für die Diagnose führt Sieveking folgende Punkte an: Feststellung einer Schrumpfung an einem Teile

*) Sieveking, Münch. med. Wochenschrift No. 4 1895.

der Lungen und Nachweis einer Hypertrophie an einem anderen Teile derselben, ohne dass aus früherer Zeit eine Lungenaffektion in Erfahrung gebracht werden kann. Dabei ist die gute Entwicklung und die völlige Symmetrie des Thorax wichtig. Im folgenden sollen wegen des praktischen Wertes dieses Falles, bei dem die Diagnose durch die Sektion bestätigt wurde, die Einzelheiten erörtert werden.

Pat., ein 56jähriger Arbeiter, war seit seiner Kindheit, abgesehen von einer „Lungenentzündung", wie er angibt, niemals krank. Geschlechtliche Infektion negiert. Pat. vermochte bis vor einem Jahre schwere Körperarbeit zu verrichten. Seine Klagen betreffen Sehstörungen und Schwellung der Füsse; erst seit 8 Tagen muss Pat. husten. Status: Pat., von untersetzter Gestalt, ist in gutem Ernährungszustand; Haut blass, trocken, am Hals und über beiden Schulterblättern ausgedehntes Leukoderma. Auf beiden Seiten in der Lendengegend schuppendes, serpiginöses, papillöses Syphilid. Die Inguinaldrüsen sind als harte Stränge fühlbar. Wirbelsäule ist gerade, linke Thoraxhälfte geringgradig abgeflacht; das Bandmass gibt erst sicheren Entscheid; über die Brustwarze gemessen hat die linke Seite 3,5 cm geringeren Umfang. Die Herzdämpfung, weit nach links verschoben, ist in der vorderen Achsellinie zwischen 5. und 7. Rippe kaum handtellergross nachzuweisen. Spitzenstoss 2 Finger breit nach aussen von der Axillarlinie im 5. Interkostalraum. Herztöne sind laut, rein, keine Accentuation. Über der ganzen rechten Lunge voller, tiefer Schall hörbar, untere Grenze vorn Unterrand der 6. Rippe, hinten Unterrand der 11. Rippe. Gute Verschieblichkeit der Lungenränder. Der Lungenschall setzt sich vorn ununterbrochen über das Brustbein hinweg bis fingerbreit innerhalb der Mamillarlinie nach links fort, und geht nach der Achsel zu in relativ gedämpften, verkürzten Schall über. Über der rechten Spitze leicht verschärftes Atemgeräusch und wenig verkürzter Schall, sonst allenthalben vesikuläres Atmen. Auf der linken Seite hinten ist in ganzer Ausdehnung relative Dämpfung. Links im Bereiche der Dämpfung nur trockene, katarrhalische Geräusche und helles Bronchialatmen in beiden

Atmungsphasen hörbar. Der Stimmfremiitus ist linkerseits abgeschwächt, links hinten Bronchophonie. Der Auswurf des Pat. ist reichlich, münzenförmig, geballt und von fötidem Geruch. Mikroskopische Untersuchung kann keine Tuberkelpilze oder elastische Fasern nachweisen. Bauchorgane ohne Besonderheiten. Urin Tagesmenge 2400. Albumen dauernd ca. $1^1/_2$ und 2 pro Mille. Kein Sediment und keine Cylinder. Die Augenuntersuchung ergibt auf beiden Seiten ältere und frische Netzhautblutungen. Pat. war im Februar aufgenommen worden und verliess das Spital im Juni, ohne dass die Beschwerden des Pat. behoben gewesen wären. Im September trat Pat. wegen Verschlimmerung des Hustens, der Brustschmerzen und der Fussschwellung wieder ein, ging endlich an einer hinzutretenden Pericarditis zu grunde. Obduktionsbefund: „Bauchorgane normal; in der Bauchhöhle kein abnormer Inhalt; Zwerchfellstand rechts am Unterrand der 5., links am Oberrand der 5. Rippe. Bei Eröffnung des Thorax wird die rechte Lunge bis 4 fingerbreit über die Medianlinie hinausreichend gefunden; das Herz ist nach links und hinten verdrängt. Eine linke Lunge ist nicht zu erkennen. Herzbeutel durch frische Adhäsionen verklebt, Kammern sind dilatiert, die Wände verdickt, Klappen schlussfähig; an der Mitralis und Aorta, an ihrer Basis kleine atheromatöse Geschwüre. In der linken Ventrikelwand eine grosse, myocarditische Schwiele. Nach Herausnahme aus dem Thorax sinkt die rechte Lunge erheblich zusammen; sie ist insgesamt gleichmässig stark hypertrophisch, emphysematös besonders im Mittellappen. An Stelle der linken Lunge findet sich ein dickes, gelbliches fibröses Gewebe, das mit der Brustwand fest verwachsen ist. In dieses eingebettet liegt der Rest des Lungengewebes, von der Grösse einer Kinderfaust, ganz luftleer und von harter Konsistenz. Der Oberlappen von gleicher Grösse wie der Unterlappen, scharf von ihm abgegrenzt. Ersterer ist schiefrig grau pigmentiert, letzterer pigmentfrei und gelbrot. Auf der Schnittfläche sieht man 1—2 cm weite Bronchialäste, die auf Druck dicke, grünliche, eitrige Flüssigkeit entleeren. Linker Hauptbronchus noch unterhalb der Bifurkation der Trachea normal weit. 3 cm

davon entfernt verengert er sich trichterförmig und lässt eine nur für eine Haarsonde durchgängige Öffnung frei, durch die er mit den Bronchialästen der beiden Lungenlappen kommuniziert. Bronchialschleimhaut entzündlich gerötet, geschwellt. Besonders die obere Kuppe der linken Thoraxhälfte erscheint bei der Ansicht von innen deutlich abgeflacht, die Wirbelsäule gerade. Bauchorgane geben alle Amyloidreaktion. Mikroskopischer Befund ergab, dass das Gewebe des gelbroten, luftleeren Unterlappens der linken Lunge aus kernreichen, fibrösen Bindegewebszügen besteht, in denen zahlreiche Lymphgänge und Blutgefässkapillaren sichtbar sind. Auffallend verdickt sind die Wandungen der kleinen Arterien besonders in der Media (Amyloid). Unregelmässig im fibrösen Gewebe verteilt, finden sich einzelne Inseln von gruppenförmig zusammenliegenden, mit weitem Lumen versehenen, von hohem kubischen, teilweise hohem zylindrischen Epithel ausgekleideten Hohlräumen, in deren Umgebung das Gewebe dicht kleinzellig infiltriert ist. Die Hohlräume sind auf dem Durchschnitt teils rund, teils unregelmässig ausgebuchtet, im Lumen liegen grosse, epitheloide, einkernige Zellen. Pigment nirgends vorhanden. Im Gegensatz dazu ist der Oberlappen sehr stark pigmenthaltig, sonst ist der Bau dem des Unterlappens ähnlich, nur sind die Inseln der alveolär angeordneten Hohlräume grösser, ihr Epithel abgeflacht, die Septa schmal, die kleinzelligen Infiltrate umfangreicher.“ Der perkutorische Befund am Thorax wies auf eine angeborene Atelektase hin; doch durfte die angegebene Lungenaffektion nicht ausser acht gelassen werden. Der Sektionsbefund ergab die Kombination beider Prozesse: „der Unterlappen war makroskopisch und mikroskopisch fötal atelektatisch, der Oberlappen musste sicher einmal funktionsfähig gewesen sein,“ anzunehmen ist, dass die geringe Ausbildung des Organes die etwa mögliche Funktion geschädigt bezw. aufgehoben hat, was für unseren Fall von Hypoplasie ebenfalls denkbar wäre.

So relativ zahlreich die Beobachtungen von Lungenanomalien sind, totaler Mangel beider Lungen ist etwas sehr seltenes und nur vorhanden bei ausgedehnten anderweitigen

Missbildungen, für die man dann die Bezeichnung „Monstra“ anwendet. Meckel*) berichtet von einem Fall, den er zu den seltensten Bildungsanomalien rechnet, die ihm zur Kenntnis gelangt sind. Kopf und Brust waren ausgebildet, Herz und Lungen fehlten, und die ganze Brusthöhle war von einer grossen, mit einer klaren Flüssigkeit angefüllten Blase, die weder mit dem Munde noch mit einer anderen Höhle zusammenhing, stark ausgedehnt. Als schon geringere Rarität bezeichnet es Meckel, wenn bei solchen Monstren nur die untere Rumpfhälfte entwickelt ist und mit Obliteration der Brusthöhle dann die Lungen fehlen. Röderer gibt einen Fall bekannt, bei dem sich in der Brusthöhle nur die Thymusdrüse und das unvollkommen entwickelte Herz vorfand. Die Lungen waren durch dichtes, gallertiges Zellgewebe ersetzt. Zuführende Gefässe und Bronchien existierten nicht; schon der Kehlkopf hatte eine blinde Endigung. Eine weitere Beobachtung**) dieser Art, die schon wegen ihrer Begleitumstände eine äusserst interessante ist, möge an dieser Stelle noch Erwähnung finden. Es handelt sich um den Fötus einer 14jährigen Schwangerschaft, dessen Geschichte in den Abhandlungen der Josephinischen, medicin.-chirurg. Akademie zu Wien aus dem Jahre 1787 sich verzeichnet findet. Bei der Frau eines Unteroffiziers stellten sich zur rechten Zeit die Zeichen der beginnenden Niederkunft ein, die Geburt kam aber zum Stillstand, und die Frau soll, ohne geboren zu haben, wieder genesen sein. 14 Jahre danach ging die Person an einem „Faulfieber“ zu grunde und die Sektion ergab den merkwürdigen Befund einer knöchernen Verhärtung des Uterus, der mit den Eihäuten und den Decken des Fötus fest verwachsen war. Die Gliedmassen des Fötus (3 Füsse, 2 Arme) waren nur schwer kenntlich. Alle äusseren Teile verknöchert, an dem grossen Kopfe waren weder Augen, Nase, noch Ohren und Mund ausgebildet. Schädel ohne Nähte, Gehirn vorhanden, verlängertes Mark fehlte. Von der Brusthöhle war nichts zu entdecken; nur das Herz, in

*) Meckel, Handbuch der patholog. Anatomie I.

**) Abhandlungen der Med. chirurg. Akademie zu Wien 1787.

einer kleinen, verknöcherten Höhle eingeschlossen, der Wirbelsäule angelagert. Die Bauchhöhle war durch die zwar undeutlich ausgeprägten Organe immerhin zu erkennen.

Diesen äusserst seltenen Erscheinungen mögen Fälle angereiht werden, welche einen einseitigen Mangel des Respirationsapparates betreffen, die im Gegensatz zu den eben erwähnten monströsen Bildungen klinisches Interesse für sich beanspruchen, insofern dabei die Lebensfähigkeit des Individuums in Frage kommt. L. Fürst*) gibt in seiner Abhandlung über Missbildungen der Lunge einige Autoren bekannt, welche derartige Beobachtungen zu machen in der Lage waren. Und zwar zeigt die Aufstellung, dass sowohl die rechte wie die linke Lunge fehlen kann; dies ist bemerkenswert, da Fleischmann eine Prädisposition der linken Seite annahm. Auch Sieveking weist in seinem Falle auf das entschiedene Vorwiegen der linken Lungenanomalien — „eine noch unerklärte Tatsache" — hin.

Haberlein hatte folgenden Befund: Rechte Lunge und zugehörige Bronchien fehlten; Ersatz durch Flüssigkeit, linke Lunge abnorm gross, beide Hauptbronchi und alle Pulmonalgefässe mündeten in dieses Organ. Förster gibt den Befund bei einem totgeborenen Kinde bekannt, bei dem die linke Lunge gänzlich rudimentär war, also einem Mangel dieses Organs nahezu entsprach; der dazu gehörige Bronchus und die Gefässe waren in ihrem Volum stark reduziert. Maschka berichtet folgendes: Rechte Lunge fehlte, Bronchus nur durch ein erbsengrosses, abgeschlossenes Säckchen angedeutet. Rechte Pleurahöhle nur vom Herzen aus gefüllt. Die Pulmonalgefässe waren nicht vorhanden. Die nur aus einem Lappen bestehende linke Lunge hatte normale Struktur; das Kind lebte zwei Stunden. Pozzi beschreibt das Fehlen der linken Lunge, bei hypertrophischem rechten Organ, ebenso Bell; die betreffende Pleurahöhle mit Flüssigkeit erfüllt. In dem von Haberlein beschriebenen Falle erreichte das Individuum ein Alter von 24 Jahren, doch bestanden

*) Fürst, Missbildungen der Lunge, Gerhardt, Handbuch d. Kinderkrankheiten III.

von Anfang an Beschwerden bei der Atmung. Immerhin zeigen diese Mitteilungen, dass bei unserem Falle von Hypoplasie wie überhaupt bei einseitiger Verkümmerung der Lunge die Prognose nicht so sehr ungünstig zu stellen ist.

Ponfick äussert sich in diesem Sinne bei einem von ihm beobachteten Falle, der als angeborene, primäre Atrophie der rechten Lunge im Virchow-Archiv veröffentlicht ist. Bei einem 5 Tage alten, sonst normal gebildeten weiblichen Kind, hatte die physikalische Untersuchung ein negatives Resultat ergeben; das Mädchen starb unter den Erscheinungen der Asphyxie. Hervorzuheben ist, dass ebenso wie in unserem Falle der Thorax keine Einziehung hatte. Die linke Lunge ist gross und schwer, in beiden Lappen Hepatisation als Zeichen einer Pneumonie. Die Gefässe, die zur Lunge ziehen, entsprechen dem Normalen. Die rechte Pleurahöhle ist mit einem lockeren, zellreichen Schleimgewebe ausgefüllt, nach dessen vorsichtiger Ausräumung ungefähr im Zentrum ein eiförmiger, derber Körper gefunden wird, dem rechten Bronchus aufsitzend. Bronchus vor dem Eintritt in dieses sehr verkümmerte Organ plötzlich stark verengt. Seine Zweige sind in der Lunge zu verfolgen; mikroskopischer Befund zeigt die alveoläre Struktur an. Im Innern sind Gefässe nachweisbar, dagegen fehlen diese am Hilus vollständig.

Ponfick entscheidet sich hinsichtlich der Ätiologie für die Annahme einer „Entwicklungsstörung der bereits wohl angelegten Lunge, bedingt durch eine generalisierte Erkrankung des Organs in einer frühen Zeit des Fötallebens". Am Schlusse seiner Besprechung weist Ponfick darauf hin, dass bei den zahlreichen Ausgleichsmöglichkeiten von seiten des Herzens und der Gefässbahn ohne die hinzutretende Affektion der gesunden Lunge das Leben des Kindes eine grössere Dauer hätte umfassen können.

Von praktischer Bedeutung ist eben hierbei die vicariierende Hypertrophie des gesunden Teiles, die eine ausreichende sein kann, wenn die Ernährungsverhältnisse des betreffenden Gebietes nicht durch Mit-Einbeziehung der Gefässe in die Missbildung darniederliegen. Bei dem Befunde einer Kompensation durch einseitige Vergrösserung der Lunge

ist es nun beachtenswert, ob dieser Zustand ein pathologischer ist, also das Bild des Emphysems zeigt, oder ob der Ausgleich mit Hilfe von neugebildetem Parenchym geschaffen ist.

Müller*) in seiner Dissertation erinnert daran, dass dieses vicariierende Wachstum bei anderen Organen wie Niere, Hoden, Mamma in seiner Art längere Zeit bekannt sei, über den Vorgang beim Lungengewebe aber unsichere Kenntnisse bestünden. Kölliker bestreitet eine Volumzunahme der normalen Lunge durch Neubildung von Bronchiolen und Blutgefässen. Müller folgt in seiner Arbeit den Verhältnissen bei der kompensatorischen Hypertrophie der Niere und denkt sich analog dazu das Verhalten bei der Lunge in der Weise, dass das System bei fortschreitendem Wachstum in seiner Anlage zwar unverändert bleibe, indess von seiten kleinster Kapillaren eine Wucherung in die Alveolarsepten ausgehe, die infolge der Zellenneubildungen eine Vermehrung der Infundibulargänge bewirken könnte. Im Anschluss an diese kritischen Bemerkungen über die Hypertrophie verlohnt es sich, den Befund des Müller'schen Falles von hochgradiger Atrophie der linken Lunge in kurzem zu skizzieren, da manche Punkte mit unserem Falle von Hypoplasie eine auffallende Übereinstimmung zeigen.

Die linke Lunge wird nur mit Mühe erkannt, die rechte Lunge füllt den ganzen oberen Thoraxraum aus, mit zahlreichen Verwachsungen versehen. Herz nach hinten und links verschoben. Die linke Lunge stellt ein zähes, geschrumpftes Gebilde dar, etwa faustgross, und liegt nahe der Wirbelsäule. Eine Trennung in Ober- und Unterlappen ist hier scharf ausgeprägt. In ganzer Ausdehnung ist die Lunge luftleer, Bronchus von normaler Grösse. — Nach Ansicht Müllers verweisen die massenhafte Anwesenheit von Pigment sowie die fibrösen Auflagerungen der Lunge das ätiologische Moment nicht in die fötale Zeit, sondern lassen auf eine in früher Jugend vorhanden gewesene Erkrankung wie z. B. vernachlässigte Pleuritis, schliessen. Coats beschreibt einen ähnlichen Fall von kompensatorischer Hypertrophie

*) Müller, J. D., Greifswald 1895.

der rechten Lunge bei hochgradiger angeborener oder frühzeitig erworbener Atrophie der linken Lunge, und zwar bei einem 46jährigen Mann; der erste Fall betraf einen 39jährigen Arbeiter. Die linke Lunge ist nach den Mitteilungen von Coats sehr klein, besonders der Oberlappen, welcher nur Bindegewebe und dilatierte Bronchien zeigt. Kein Parenchym, kein Pigment. Die rechte Lunge ist sehr gross.

Tritt in manchen Fällen diese Funktionsübernahme von seiten des gesunden Organs, durch Hypertrophie desselben ermöglicht, zu tage, so kann auch bei einer bedeutenden Einschränkung der Respirationsfläche auf der einen Seite die Kompensation durch die gesunde Seite ausbleiben, und dabei doch eine gewisse Lebensdauer gewährt sein.

Derart sind die Verhältnisse bei dem Falle gelagert, den H. Kessler beschreibt. Ein anscheinend gesundes Mädchen erkrankte im 5. Monat an Erstickungsanfällen, die sich häufig wiederholten und am Ende des ersten Jahres zum exitus letalis führten. Befund bei der Sektion: Die rechte Lunge zeigt, abgesehen von einigen emphysematösen Randbläschen und einzelnen hanfkorn- bis erbsengrossen Blasen an der cardialen Fläche keine Besonderheiten. Grawitz, der über diesen Fall auch berichtet, hält diese kleinblasigen Gebilde nicht für Emphysem, sondern für erweiterte Bronchialenden. Die linke Lunge ergibt folgenden interessanten Befund; es besteht eine tiefe Trennung in einen oberen und unteren Teil; letzterer setzt sich aus 3 kleinen, zungenförmigen Läppchen zusammen, die für links allein das funktionierende Gewebe, etwa $^1/_5$ des normalen, rechten Parenchyms betragend, darstellen. Der obere Teil wird von einem fibrösen Sack mit äusserst feiner Wandung gebildet. Eine gegen diese Cyste scharf abgegrenzte geringe Menge normalen Gewebes schliesst sich nach dem Hilus zu an und ist durch eine schmale Brücke mit den unteren 3 Lappen in Zusammenhang. Der Sack war mit Luft gefüllt, ausser einigen vorspringenden Leisten im Innern, glatt und mit Schleimhaut überzogen.

Einen zweiten Fall solcher angeborenen, blasigen Missbildung der Lunge lässt Kessler in seiner J. Dissertation,

Zürich 1858, folgen, einen 5monatlichen Fötus betreffend. Über ebendiese Fälle verbreitet sich auch Meyer, Zürich im Virchov-Archiv, B. XVI. Bei dieser zweiten Beobachtung ist das Auftreten der Blasen multipler. Die rechte Lunge des 5monatlichen Fötus besitzt auf der vorderen Fläche des Oberlappens eine dünnwandige Blase, von Wallnussgrösse, deren Hohlraum sich bis zur Lungenwurzel erstreckt und sich dabei in die Lungensubstanz einsenkt. Der Inhalt besteht aus einer klaren Flüssigkeit. Im Grunde der Blase nahe dem Hilus der Lunge münden zahlreiche kleine Bronchialäste ein. Mehrere kleine Blasen dieser Art finden sich noch an der Oberfläche und im Innern, in der Nähe der Lungenwurzel, die alle mit den Bronchien kommunizieren. Die linke Lunge weist ebenfalls zahlreiche blasige Missbildungen auf.

Diesem Befunde analog führt Grawitz*) folgenden an, den er als genaue Parallele des ersten Falles von Meyer bezw. Kessler hinstellt. Die blasigen Erweiterungen der Lungen erreichten hier einen Grad, wie er sogar bei alten Leuten, die an hochgradigem Emphysem gelitten hatten, niemals beobachtet wurde. Es handelte sich um einen 25jährigen Goldarbeiter, der durch Husten seit den frühesten Lebenstagen geplagt war. Vater ging am Asthma zu grunde. Die Atemnot und die Beklemmungen steigerten sich derart, dass Patient seinen Beruf aufgeben musste. Bei einem heftigen Anfall trat Pneumothorax ein, nach 10 Tagen erfolgte der Tod. Obduktionsergebnis: Die rechte Lunge füllt den rechten Thoraxraum ganz aus und reicht erheblich nach links, das Herz dorthin verdrängend. Der Oberlappen ist absolut blass, grauweiss, der Mittellappen graublau, Unterlappen weiss ohne jegliches Pigment. Der Oberlappen bildet ein System von vielfach konfluierenden, dünnwandigen Bläschen, die nach der Lungenwurzel zu kleiner, nach dem Rande zu grösser werden. Am Mittellappen sind die Bläschen kleiner, ebenso am Unterlappen nahe an der Lungenwurzel; der ganze übrige Teil des Unterlappens ist in einen grossen

*) Grawitz, Über angeborene Bronchiektasie Virch. Arch. B. 82.

schwappenden, vielkammerigen Sack verwandelt, mit rötlicher Flüssigkeit erfüllt. Linke Lunge stellenweise emphysematös. Diese zwei Fälle bezeichnet Grawitz als kongenitale Bronchiektasia universalis, bedingt durch hydropischen Erguss.

Einen weiteren Beitrag zu dieser eigenartigen Gruppe von angeborenen Cystenbildungen liefert Grawitz mit der Erörterung eines Falles aus dem Berliner path. Institute, der aber eine Modifikation der vorangegangenen Befunde darstellt, insofern als hier nicht ein grosser Bronchus im Zusammenhang mit allen seinen Nebenästen die ektatische Entartung zeigt, sondern die Erweiterungen meist ohne jegliche Verbindung sind, im Lungeninneren diffus verstreut. Das Sektionsprotokoll berichtet nur von einer „grossen Anzahl kirschkerngrosser, sehr dünnwandiger, durchscheinender, mit klarem Inhalt gefüllter Cystchen". Nach Härtung des Präparates wurden dann mehrere solche Gebilde in der Tiefe durch einen Schnitt der Lunge aufgedeckt. Zwar meist für sich abgeschlossen, bezeichneten sie ihrer Lage nach den Verlauf der grösseren Bronchialäste. Die mikroskopische Untersuchung liess durch die Beschaffenheit der Cystenwandung keinen Zweifel an der Diagnose einer Bronchiektasie in ausgedehntem Masse bestehen. Mikroskopisch konnte auch noch die Kombination mit einem alveolären Emphysem festgestellt werden.

Den oben gemachten Bemerkungen über die Beziehung der Gefässe zu den Missbildungen ist noch einiges hinzuzufügen hinsichtlich der mannigfachen Abweichungen derselben von der Norm sowohl in bezug auf Lage als Beschaffenheit. Dem jeweiligen Grade entsprechend können solche Anomalien bei gleichzeitig bestehenden Lungendefekten von mehr minder übler Bedeutung für das Individuum sein. Es werden Fälle beschrieben, bei denen sich Mangel der Anlage der Lungenarterie vorfand. Bigger*) konstatierte bei einem $5^1/_2$ Monate alten Kinde den vollständigen Defekt der Art. pulmonalis. Das Septum der Ventrikel war offen, die Aorta

*) Fürst, Missbildungen der Lunge.

ging von beiden Kammern aus und versorgte mit einem Zweig die Lunge. Die Aorta, die hier gewissermassen eine Pulmonalarterie entsendet, bietet gleich ein Beispiel für die Anomalie der Lage, die sich wie hier in abnormem Ursprung, ferner in Transposition oder in abnormer Teilung äussern kann. Eine weitere Form der Missbildung betrifft die allgemeine Verengerung der Lungenarterie, die partielle oder totale Obliteration derselben. Ein von G. Kessler aufgezeichneter Befund spricht von einer Engigkeit der Pulmonalarterie wie sie in unserem Falle der Hypoplasie zutrifft. Meyer erwähnt mehrere Fälle von Obliteration der Lungenarterie, die verschiedene Grade des Gefässverschlusses darbieten. Was die Venen des Lungenkreislaufes anlangt, so sind deren Bildungsunregelmässigkeiten nicht von so grosser Bedeutung und stehen meist mit der arteriellen Verkümmerung in Einklang.

Von den in neuerer Zeit beschriebenen Missbildungen sollen noch zwei Fälle eine Erwähnung finden. Den einen hat Schlicht*) in einer J. Dissertation 1885 veröffentlicht; dieser betrifft eine Missbildung beider Lungen, der andere Fall handelt von einem kongenitalen Mangel der linken Lunge und ist in der internationalen Monatsschrift für Anatomie von Tichomiroff**) bekannt gegeben.

Aus der Anamnese des ersten Falles interessiert hier nur, dass die Patientin, Frau von 30 Jahren, im 17. Lebensjahre eine Lungenentzündung durchgemacht hat. Bei ihrer letzten Aufnahme ins Krankenhaus bestand Fieber, Husten, gelbroter Auswurf. Geringe Exkursion des Thorax bei der Inspiration, links noch weniger als rechts. Physikalische Untersuchung ergibt: Schallverkürzung rechts oben, vorne bis zur zweiten Rippe, hinten bis zur Mitte der Scapula reichend; ferner Dämpfung links hinten oben und links vorne, oben und unten den gedämpften Partien entsprechend Bronchialatmen und Rasselgeräusche. Herzdämpfung nicht abgrenzbar. Die Frau ging an einer croupösen Pneumonie

*) Schlicht, J. D., München 1885.

**) Tichomiroff, Monatsschrift für Anatomie B. 12, 1895.

zu grunde. Sektionsbefund: Organe der Schädel- und Bauchhöhle normal. Rechte Lunge füllte nicht nur die rechte Thoraxseite aus, sondern erstreckte sich bis zur linken Seite hinüber mit ihrem Ober- und Mittellappen. Das Herz war an die Hinterseite nach der Wirbelsäule verdrängt worden. Im oberen Teile der linken Brusthöhle lag die mit der Spitze an der Kuppe verwachsene, verkümmerte linke Lunge. Der rechte grosse Oberlappen war in der Partie des Sternums abgeplattet. Konsistenz von Ober- und Mittellappen ziemlich derb, Unterlappen stark ödematös, sonst keine Besonderheiten. Die linke Lunge betrug ca. $^1/_{10}$ ihres normalen Volumens, die normale Gestaltung war erhalten. Die Ränder, der vordere und untere, weniger der hintere liefen sehr scharf zu; am vorderen Rande des Oberlappens fiel das Vorhandensein kleiner, läppchenartiger Fortsätze auf. Das Gewebe fühlte sich im Unterlappen, den angrenzenden Teilen und dem vorderen scharfen Rande des Oberlappens ziemlich resistent an, während es im oberen Teile welk und schlaff erschien. Es wurde versucht, die linke Lunge von den Bronchien aus aufzublähen, am Unterlappen ohne Erfolg, am Oberlappen entdeckte man hierbei Blasenbildung. Diese kleinen Luftsäckchen kommunizierten mit feineren Bronchien. Eigenartig war ferner der Befund an den kleineren Bronchien, die bis nahe an die Einmündung in die Alveolen Knorpeleinlagerung besassen, und in den feineren Verzweigungen fand man Schleimablagerung auf der unebenen Schleimhautfläche. Die Spitze der linken Lunge stellte einen ca. 3 cm langen und 1—2 cm weiten Hohlraum dar. Der Verlauf von Bronchien und Gefässen hatte keine Anomalie aufzuweisen; die Gefässe hatten für die linke Lunge geringere Dimensionen. Die Wirbelsäule war auch hier ohne jede Krümmung, die Thoraxhälften hatten ihre Symmetrie bewahrt.

Die Ursache der Missbildung wird in bestimmter Form nicht angegeben, doch die Vermutung ausgesprochen, dass ein chronischer Entzündungsprozess bald nach Beginn des extrauterinen Lebens event. am Ende des fötalen Lebens mit seinen Folgeerscheinungen wie Bronchiektasie und Atelektase als am wahrscheinlichsten angenommen werden könne.

Tichomiroff beschreibt folgenden Befund bei einem 24 Jahre alten Mädchen, das an einer Pneumonie gestorben war. Bei Lebzeiten hatte man linkerseits nur in der Subscapulargegend abgeschwächtes Bronchialatmen wahrgenommen; das Fehlen der linken Lunge war nicht diagnostiziert worden. Tichomiroff stellte an dem von den inneren Organen befreiten Leichnam fest, dass bei Betrachtung des Thorax von rückwärts die rechte Brusthälfte sich stärker, zwar nur um einen geringeren Grad, gewölbt zeigte, wie linkerseits. Mässige Skoliose mit der Convexität nach rechts zwischen 2. und 6. Brustwirbel. Die Trachea wich von der Norm ab, indem sie sich in einen oberen gröberen und zwei in einer Reihe darunter liegende, weit feinere Bronchien aufsplitterte, ohne nach der linken Seite einen Ast zu entsenden. Die Lage der Gebilde am Lungenhilus war folgende: am meisten nach vorn und oben mündet die Art. pulmon., hinter ihr der grössere Bronchus; etwas unterhalb der Arterie tritt die Vena pulmonalis hervor, hinter dieser sind die Querschnitte der beiden kleineren Bronchien gelegen. In den linken Vorhof ergiesst sich nur eine Vena pulm. dextra, an diesem Vorhof entlang zieht distal eine Vena cava sup. Sinistra und geht in einen erweiterten Sinus coronarius über. Die Art. pulmonalis zieht als einheitlicher Stamm zum Lungenhilus.

Tichomiroff betont das in doppelter Hinsicht Interessante dieses Falles; einerseits werde damit der Beweis erbracht, dass der Mensch bei völligem Mangel einer Lunge zur vollen physischen Entwicklung gelangen könne, andererseits sei daraus ersichtlich, dass sogar eine Affektion und im Anschluss daran eine Schädigung des stark überlasteten Organes ertragen werden könne, ohne merkliche Störungen im Allgemeinbefinden herbeizuführen. Denn das Mädchen hatte einst eine schwere Pleuritis durchgemacht, wie aus den pleuritischen Schwarten hervorgeht, ferner war der Ernährungszustand der jungen Bäuerin bis zuletzt gemäss der gut entwickelten Muskulatur und dem Fettpolster ein zufriedenstellender gewesen. Dieser Fall aus dem Kiryll-Spital zu Kiew nimmt somit eine besondere Stellung ein

unter den verschiedenen Beobachtungen, die in der Literatur aufgeführt wurden. Denn wie die vorausgehenden Mitteilungen zeigen, war bei grösseren Defekten der Lunge fast ausnahmslos das Symptom der Cyanose vorhanden, als Ausdruck der für den Organismus bedrohlichen Anomalien, oder die betreffenden Individuen hatten viel an Atembeklemmungen zu leiden. Das Vorkommen eines Lungendefektes ohne jegliche Krankheitssymptome, wie hier beobachtet, gibt Veranlassung zum Schlusse noch kurz der Gruppe von Anomalien der Lunge zu gedenken, die teils Erscheinungen hervorrufen, teils völlig ohne jede Wirkung bleiben können. Es sind dies die Bildungen von überzähligen Gewebsstücken. Die einfachste Form ist in Vermehrung der Zahl der regulären Lungenlappen durch tiefe Einschnürungen gegeben.

Sehr selten sind die totalen Abschnürungen von Lungengewebe; H. Dürck veröffentlichte 1895 in der Münch. med. Wochenschrift den Befund einer solchen accessorischen Lunge. Bei dem $^3/_4$jährigen Mädchen, das während des Lebens an Rhachitis und Bronchitis gelitten hatte, und einer Bronchopneumonie erlegen war, fand man bei der Sektion ein 7—8 cm langes, 3—4 cm breites, auf einer Seite zugespitztes Gewebsstück, das mit einem kurzen, rundlichen Stiel in dem Winkel zwischen hinterer Brustwand und dem Zwerchfell ganz nahe der Wirbelsäule befestigt war und frei in die rechte Pleurahöhle hineinragte. Durch das vielseitige Bild, das mit Hilfe des Mikroskops gewonnen wurde, war die Zusammensetzung des Tumors aus Lungengewebe ausser jeden Zweifel gestellt.

Der zweite diesbezügliche Fall ist in einer Dissertation von Gröschl*) beschrieben. Hier sass die 6 cm lange und 4 cm breite Geschwulst in der linken Pleurahöhle mit einem kurzen, runden Stiel der hinteren medialen Fläche des Zwerchfells auf, ca. 3—4 cm von der Wirbelsäule und dem Rippenbogen entfernt. An der entsprechenden Stelle des linken Unterlappens war dem Tumor angepasst ein ca. 5—7 cm tiefer Einschnitt gefunden worden. Die mikroskopische Untersuchung ergab auch in diesem Falle ein lungenähnliches Gebilde.

*) Gröschl, I. D., München 1895.

Der dritte Fall stammt aus dem Prager pathologischen Institut und ist von Springer*) als „rudimentäre, accessorische Lunge" bekannt gegeben. Der Tumor hing hier an einem 4 cm langen, ganz dünnen Stiel, ausgehend von dem unteren Abschnitt der Pleura mediastinalis knapp hinter dem Ligamentum latum der linken Lunge, als ein flach eliptisches, scheibenförmiges Gebilde von 3 cm Länge und 2 cm Breite in den unteren Teil der linken Pleurahöhle hinab; Stiel und Tumor waren von Pleura überzogen; letzterer hatte eine glänzende Oberfläche mit vereinzelter Höckerung. Geringe Fluktuation war fühlbar. Die genaue Besichtigung ergab ein „cystisch umgewandeltes Bronchialgewebe von einer Wandstruktur, wie sie den mittleren und grösseren Bronchien zukommt". Springer ist der Ansicht, dass für die Bildung einer accessorischen Lunge die Abschnürung eines Teils der Lungenanlage in sehr früher Zeit, und zwar mindestens vor dem 6. Fötalmonat, zu beschuldigen ist.

Zum Schlusse erfülle ich die angenehme Pflicht, Herrn Obermedizinalrat Prof. Dr. Ritter von Bollinger für die gütige Übernahme des Referates und die Überweisung des Themas, sowie Herrn Prof. Dr. Dürck und Herrn Dr. Oberndorfer für die liebenswürdige Unterstützung bei der Arbeit meinen ergebensten Dank auszusprechen.

*) Springer, Prager med. Wochenschrift, Nr. 31, XXIII, 1898.

# Literatur.

Abhandlungen der Röm. Kais. Kgl. Josephin. Medicin-Chirurgischen Akademie zu Wien I. 1787.

Bell, Anat. of the human body. Vol. II.

Coats, Manual of pathology. London 1883.

Dürck, Fall von accessor. Lunge. Nr. 19, Münch. med. Wochenschrift 1895.

Förster, Missbildungen des Menschen. Jena 1865.

Fürst, Missbildungen der Lunge, Gerhardt's Handbuch der Kinderkrankheiten. III. 1878.

Grawitz, Über angeborene Bronchiektasie. Virch. Arch. B. 82.

Gröschl, I. Diss. Ein Fall von accessor. Lungenlappen. München 1895.

Kessler, Über mangelhafte Entwicklung der Lunge in ihren Beziehungen zur Kyanose. I. Diss. Zürich 1858.

Meckel, Handbuch der pathol. Anatomie.

Meyer, Über blasige Missbildungen der Lungen. Virch. Arch. XVI. 1859.

Müller, Ein Fall von hochgradiger Atrophie der linken Lunge mit kompensator. Hypertrophie der rechten Lunge. I. Diss. Greifswald 1895.

Ponfick, Ein Fall von angeborener, primärer Atrophie der rechten Lunge. Virch. Arch. B. L.

Ratjen, Mitteilung eines angeborenen Lungenfehlers. Virch. Arch. B. XXXVIII.

Rokitanski, Lehrbuch der pathol. Anatomie. B. III. 1855.

Schlicht, Ein Fall von Missbildung beider Lungen. I. Diss. München 1885.

Sieveking, Über angeborene oder in früher Kindheit erworbene Defektbildungen der Lunge. No. 4, Münch. med. Wochenschrift 1895.

Springer, Rudimentäre accessor. Lunge. Prager Med. Wochenschrift XXIII 1898, No. 31.

Tichomiroff, Ein Fall von kongenitalem Mangel der linken Lunge mit Persistenz der linken oberen Hohlvene bei einem erwachsenen Menschen. Internat. Monatsschrift f. Anatomie u. Physiologie 1895.

Wellmann, Ein Fall von Agenesie der linken Lunge mit Bronchiektasien. I. Diss. Freiburg 1891.

# Lebenslauf.
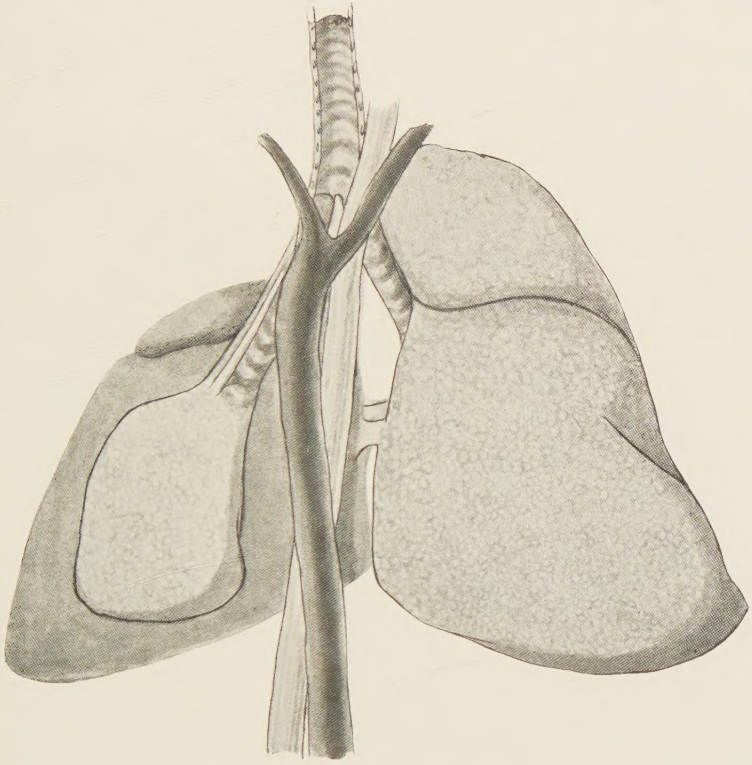
Zu Nürnberg wurde ich, Ernst Otto, als vierter Sohn des Kaufmanns Max Otto und seiner Ehefrau Auguste, geb. Bromig, am 9. September 1879 geboren. Ich besuchte vom siebenten Jahre an die Elementarschule zu Berlin, trat im Jahre 1890 in die Sexta des Kgl. Wilhelms-Gymnasiums ein. Im Jahre 1892, nach Übersiedelung der Familie nach Nürnberg, wurde ich Schüler des Kgl. neuen Gymnasiums zu Nürnberg, an dem ich auch das Zeugnis der Reife Juli 1899 erhielt. Oktober 1899 bezog ich die Universität Erlangen, an der ich Sommer 1901 das Tentamen physikum bestand. Ein Semester verbrachte ich in Berlin, ein Semester studierte ich zu Heidelberg, fünf Semester zu München und bestand dortselbst am 14. Juli 1904 das Staatsexamen.